CEPHALEES CERVICALES ET SYNDROMES SEGMENTAIRES CERVICAUX

Les pathologies cervicales d'origine mécanique sont la conséquence d'une ou plusieurs dysfonctions de l'appareil musculo-squelettique. Chacune de ces dysfonctions peut-être considérée comme étant la résultante :

- de tensions musculo-aponévrotiques ou myo-fasciales
- et de restriction de mobilité articulaire

La douleur est la conséquence de ces différents phénomènes

- contracture musculaire
- tension myo-fasciale
- blocage articulaire
- douleur projetée : eléments du syndrome segmentaire métamérique (Maigne)
    - cellulalgie
    - cordons myalgiques
    - pseudo-tendinite

Les différentes techniques ostéopathiques ne s'opposent pas, mais sont complémentaires. Elle s'adressent à chacun de ces aspects dysfonctionnels.

- **Contracture musculaire** :
    - TGO : étirements rythmiques, contractés-relâchés, techniques d'inhibition musculaire
- **Tension myo-fasciale** :
    - technique de Jones
        - Technique fonctionnelle non manipulative basée sur :

1- La recherche palpatoire d'un ou plusieurs points de tension situés dans la couche myo-fasciale **(« tender point** ») Le tender point est douloureux à la palpation, mais la douleur du tender point n'existe pas spontanément, elle est inconsciente et donc différente de celle qui est ressentie spontanément par le patient. La présence d'un tender point douloureux est le témoin myo-fascial d'une dysfonction mécanique. Les tender points répondent à une systématisation métamérique.

2- Une correction par positionnement statique du patient tel que le confort du patient soit maximum et la tension myo-fasciale locale soit minimale, ce qui a pour effet de faire « taire » le point de tension, qui devient indolore ou quasi-indolore (70%). Puis l'opérateur maintient cette position pendant 90 secondes, le patient étant totalement relâché, avant un retour lent en position neutre. Ce maintien statique prolongé en position de raccourcissement myo-fascial détermine une ré-initialisation de l'activité gamma dans le ou les muscles qui entretiennent la dysfonction mécanique.

- **Restriction de mobilité articulaire et ses conséquences métamériques**
    - Techniques de corrections myotensives (Mitchell)
        - On corrige la restriction de mobilité en utilisant la force musculaire du patient. Il est nécessaire de définir la dysfonction et de

connaître la localisation de la musculature responsable, de connaître la position spatiale de la vertèbre en lésion, de rechercher une barrière motrice résultant de l'inversion de chaque composante, enfin de faire contracter les muscles contre résistance, en isométrie. 3 à 4 fois de suite.

- Techniques structurelles
  - Elles sont spécifiques de chaque type de dysfonction et visent par une mise en tension suivie d'un « thrust » à rétablir la mobilité articulaire en restriction.

LES CEPHALEES CERVICALES

Motif fréquent de consultation en ostéopathie, il s'agit soit:

- de céphalées **isolées**,
- soit de céphalées associées à des cervicalgies, ce qui est relativement plus rare.

Pathologie en général récidivante ou **chronique**, pouvant présenter un retentissement important sur l'activité quotidienne et professionnelle. Le diagnostic étiologique est fondamental, car seuls **certains types de céphalées** constituent de bonnes indications au traitement ostéopathique: il s'agit des céphalées dites cervicales, c'est-à-dire en relation avec une dysfonction **mécanique** du rachis cervical, c'est celles que nous allons détailler.

Dans ce cas de figure, l'efficacité thérapeutique est la règle, souvent en 2 à 4 séances.

CONCEPTION CLASSIQUE

Ne pouvant objectiver la véritable cause de ces céphalées, la médecine traditionnelle invoque volontiers:

1- la traduction somatique d'un conflit **affectif**: céphalée **psychogène**, aboutissant souvent à un traitement anti-dépresseur (effets secondaires +++)...

2 - des douleurs liées à des **contractures musculaire**: céphalée "de **tension**", ce qui n'est qu'un reflet partiel de la réalité. En fait, les contractures musculaires sont réellement présentes, mais sous-tendues par des dysfonctions articulaires inter-vertébrales.

3 **–** l'**arthrose cervicale**: or, celle-ci touche le rachis cervical moyen et inférieur, et les céphalées cervicales sont, elles, la conséquence de l'irritation des nerfs cervicaux supérieurs, notamment les racines C2 et C3, qui n'ont donc rien à voir avec les étages cervicaux touchés par l'arthrose.

APPROCHE OSTEOPATHIQUE

Les céphalées cervicales sont la conséquence d'une ou plusieurs dysfonctions ostéopathiques de la **charnière occiput-atlas-axis**, qui a une physiologie articulaire très particulière, nous le reverrons, c'est-à-dire une restriction de mobilité de l'une des articulations de la charnière C0-C1-C2. C'est ce type de céphalées qui constitue la meilleure indication de traitement ostéopathique.
Par contre, il faudra éliminer les autres causes de céphalées, qui ne sont pas d'origine mécaniqueset qui donc constituent des **contre-indications à l'ostéopathie**:

1/ **Dentaire**: infection chronique, granulome apical

2/ **O.R.L.** (sinusite)

3/ **Ophtalmologique** (trouble de l'accommodation, de l'oculomotricité)

4/ **Allergique** (contexte général, terrain atopique)

5/ et surtout **neurologique +++** (tumeur de la fosse postérieure) contre-indication absolue

6**/ Vasculaire**, migraine vraie, mais il existe des pseudo-migraines cervicales... nous le reverrons

ARGUMENTS EN FAVEUR D'UNE ORIGINE CERVICALE

Il faut rechercher par l'interrogatoire **DES ANTECEDENTS TRAUMATIQUES: "whiplash injury" (coup du lapin).** Les céphalées d'origine cervicale sont souvent la conséquence d'un **traumatisme cervical** ou crânio-cervical parfois ancien, qu'il faudra rechercher par l'interrogatoire. Celui-ci pourra parfois avoir été oublié par le patient, les **troubles de la mémoire** faisant d'ailleurs partie du tableau clinique chez certains patients. Le traumatisme le plus fréquent est le "**coup du lapin**", "whiplash injury" des anglo-saxons, consécutif à un choc arrière avec mouvement de fléau en hyper-extension du rachis cervical.

Il faudra dans ce cas essayer de préciser la gravité de l'atteinte ostéo-articulaire initiale:

- recherche d'une atteinte neurologique (N.C.B.)

- surtout grâce au bilan radiologique (soit clichés initiaux, soit nouveau bilan si le premier est introuvable) à la recherche d'une subluxation sur les **clichés dynamiques** (les traumas en hyper-extension ne donnent pas en principe de luxation, ce sont les traumas en flexion ou en flexion-rotation qui les entraînent... mais se méfier tout de même). On vérifie l'intégrité du mur postérieur, l'absence de signes d'instabilité. La **classique inversion de courbure cervicale radiologique** n'est pas in signe d'instabilité. Elle est le témoin d'une contracture musculaire qui rompt l'harmonie de la lordose cervicale et traduit souvent une dysfonction mécanique.

En l'absence de traumatisme causal, la cause de la dysfonction cervicale supérieure est très souvent la conséquence de mauvaises **positions prolongées**:

- mauvaise position assise prolongée, notamment au travail,

- mauvaise position couchée, lors du sommeil (sommeil ventral)...

Parfois, la cause est l'insuffisance musculaire axiale du rachis, celle-ci ayant pour conséquence une hypertonicité compensatrice des trapèzes supérieurs…

FACTEURS DECLENCHANTS

- le froid (céphalée a frigore)

- épisode digestif

- règles, épisode de la vie génitale

Ces différents facteurs ne constituent pas la cause des céphalées, ce ne sont que des facteurs déclanchants (d'un état de *facilitation neuronale* sous-tendue par) la dysfonction mécanique.

SIGNES ASSOCIES : il peut s'agir de

- nausées

- troubles de l'équilibre (pseudo-vertiges)

- troubles visuels (phosphènes)

- troubles auditifs (acouphènes)

Quand ils sont présents, ces symptômes traduisent le plus souvent une irritation de la **chaine sympathique cervicale**, qui chemine dans la région latéro-vertébrale, avec troubles vaso-moteurs dans le territoire de l'artère vertébrale.
(dans d'autres cas, il s'agit de dysfonctions des centres posturaux cervicaux de **MAGNUS**, situés dans la région postérieure du rachis cervical supérieur.

TOPOGRAPHIE DE LA DOULEUR

<u>fixité du siège de la douleur</u> +++

C'est l'élément le plus caractéristique: les crises douloureuses sont unilatérales et siègent toujours du même côté (ou en tout cas de manière très prédominante).

FORMES TOPOGRAPHIQUES

Elles sont au nombre de trois

1 - **occipitale,** pouvant irradier jusqu'au sommet du crane

Le siège de la douleur correspond au territoire des **branches postérieures** de **C2 ou C3**.
Isolée, elle représente 20% des céphalées cervicales, mais en fait elle est très souvent associée aux autres formes sur un mode mineur.
Aiguë: névralgie d'**Arnold** (en fait plus rare); la forme chronique est beaucoup plus fréquente.

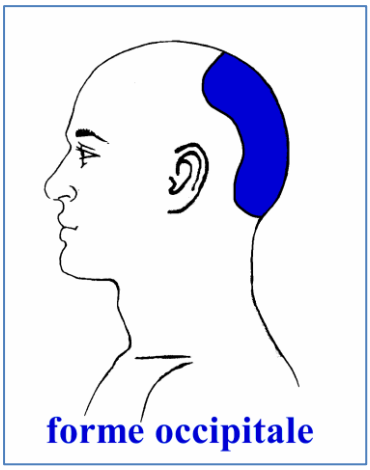

2 - **temporo-mandibulaire:**

La douleur part de la région pariéto-temporale et irradie derrière l'oreille et au maxillaire inférieur.
Elle correspond au territoire du plexus cervical et plus particulièrement aux **branches antérieures de C2 ou C3**.
Isolée, elle représente 5% des céphalées cervicales, mais en fait elle est également souvent associée aux autres formes sur un mode mineur.

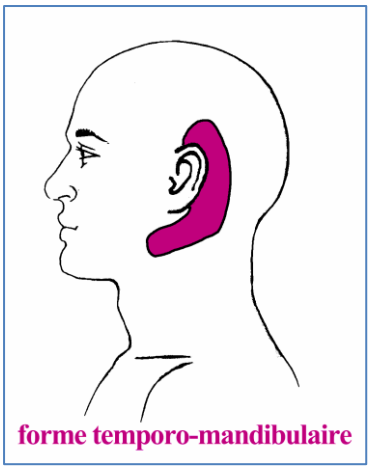

3 - **<u>sus-orbitaire</u>,** c'est la plus fréquente: **70%**

Elle est soit sus-orbitaire pure, soit occipito-sus-orbitaire (trajet en bande postéro-antérieure) soit encore rétro-orbitaire, avec sensation d'oeil attiré vers l'intérieur du crâne.

C'est cette forme qui s'accompagne souvent de **nausées**.

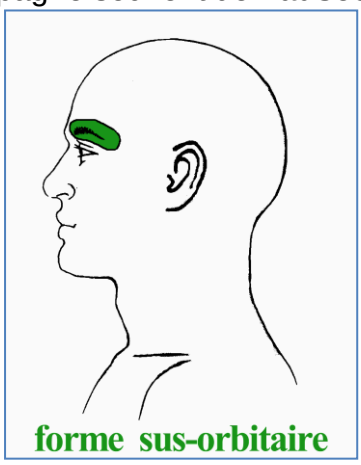

SIGNES CLINIQUES

Devant l'un de ces tableaux cliniques, quatre signes physiques sont à rechercher, qui vont confirmer le diagnostic de céphalée cervicale:

1- Présence un **point douloureux articulaire postérieur C2/C3**, du même côté que la douleur habituelle. Ce point est présent même en dehors des crises. Ce point est retrouvé dans tous les cas de céphalée cervicale, quelle que soit la forme topographique.

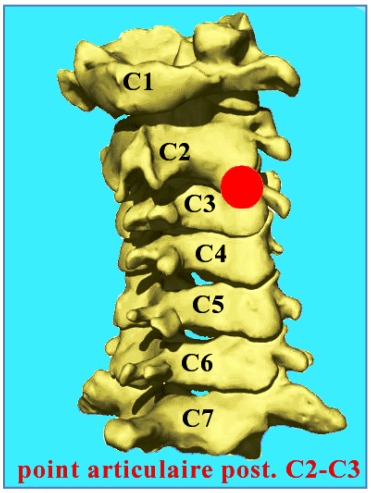

Ce signe, pour nous ostéopathes n'est qu'un signe de débrouillage. Il devra être obligatoirement complété par les **tests de mobilité** du rachis cervical supérieur, qui seuls permettent le diagnostic précis de l'**étage** et du **type** de dysfonction de mobilité.

On recherchera également des **zones de cellulagie** correspondant également aux racines nerveuses impliquées:

2 - le "**signe du sourcil**", : douleur + épaississement de la zone cutanée sus-orbitaire (dans les céphalées sus-orbitaires).

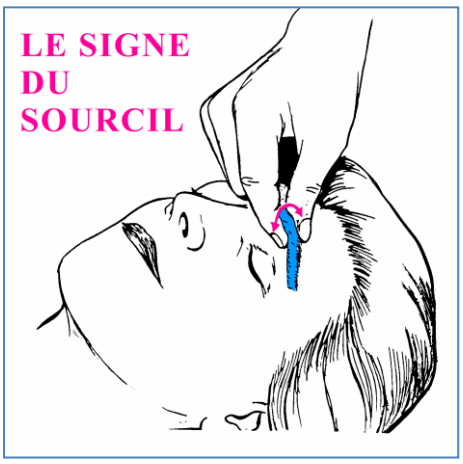

3 - le "**signe du cuir chevelu**", douleur de la région occipito-pariétale provoquée par la mobilisation du cuir chevelu par rapport à la table osseuse. Retrouvé dans les céphalées occipitales

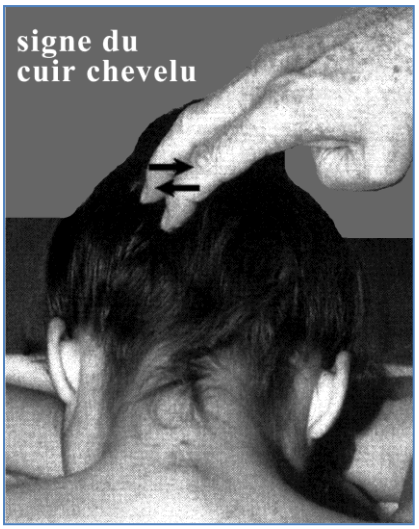

4 - le **signe de l'angle inférieur** de la mâchoire: cellulalgie retrouvée dans les formes temporo-mandibulaires.

La encore, pour nous ostéopathes, ces signes ne sont qu'un élément du diagnostic d'origine cervicale de la céphalée. En aucun cas ils ne correspondent au niveau à manipuler. Seuls les **tests de mobilité spécifiques** permettent de définir la dysfonction de manière spécifique.

INNERVATION SENSITIVE DE LA TETE ET DU COU

Ce rappel anatomique permet de comprendre la topographie des différents types de céphalées cervicales.

On voit que la sensibilité de la région occipito-pariétale est assurée par les **branches postérieures** des 2ème et 3ème racines cervicales. Celles-ci correspondent respectivement aux articulations **C1-C2** et **C2-C3**. Cette topographie correspond à la céphalée occipitale. La première bande para-médiane correspond à la branche postérieure de C3. Un peu plus en dehors, une autre bande correspond à la branche postérieure de C2.

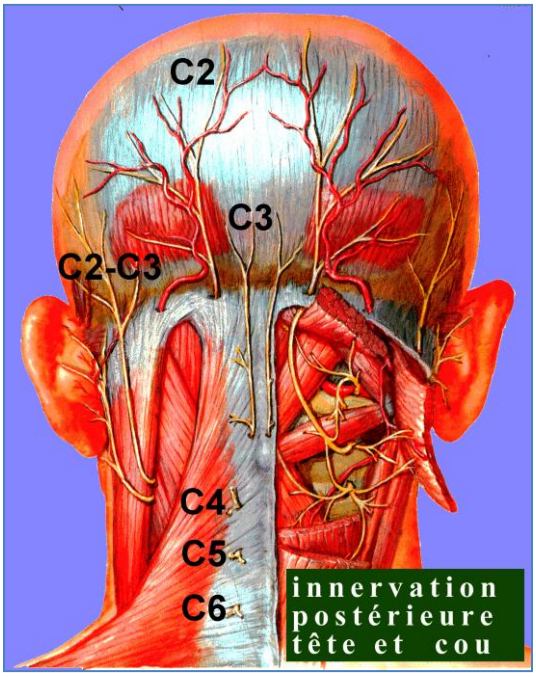

A noter que la première racine cervicale **ne possède pas de branche sensitive**. Elle ne possède que des fibres motrices et des fibres végétatives, qui vont s'anastomoser avec des fibres issues du ganglion sympathique cervical supérieur. Ce denier est en rapport anatomique avec les trois premiers étages cervicaux. Il peut ainsi connaître un dysfonctionnement d'origine mécanique. Dans ce cas, les douleurs seront des céphalées ayant un caractère **pulsatile,** de type pseudo-migraineux.

La sensibilité de la région rétro-auriculaire et de l'angle de la mandibule est sous la dépendance du plexus cervical, résultant lui-même des **branches antérieures** de **C2 et C3**.

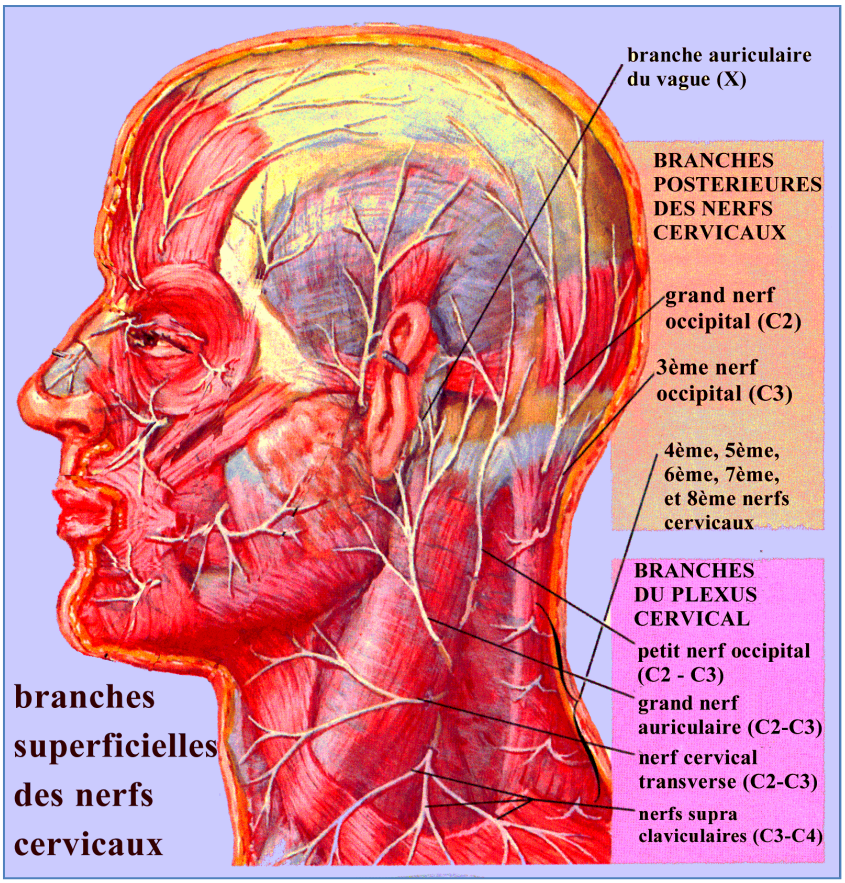

La sensibilité de la région sus-orbitaire est pour sa part sous la dépendance du **nerf trijumeau** (V), en particulier sa branche supérieure, le nerf ophtalmique. Or, il a été démontré qu'il existe **de très nombreuses connections neuronales**, à la fois sensitives et végétatives, entre le **noyau gélatineux du V**, qui descend très bas jusque dans la moëlle cervicale supérieure, **et** les **racines C1, C2 et C3**. C'est l'une des hypothèses pouvant expliquer l'existence de céphalées sus-orbitaires ainsi que le signe du sourcil secondaires à une dysfonction du rachis cervical supérieur.

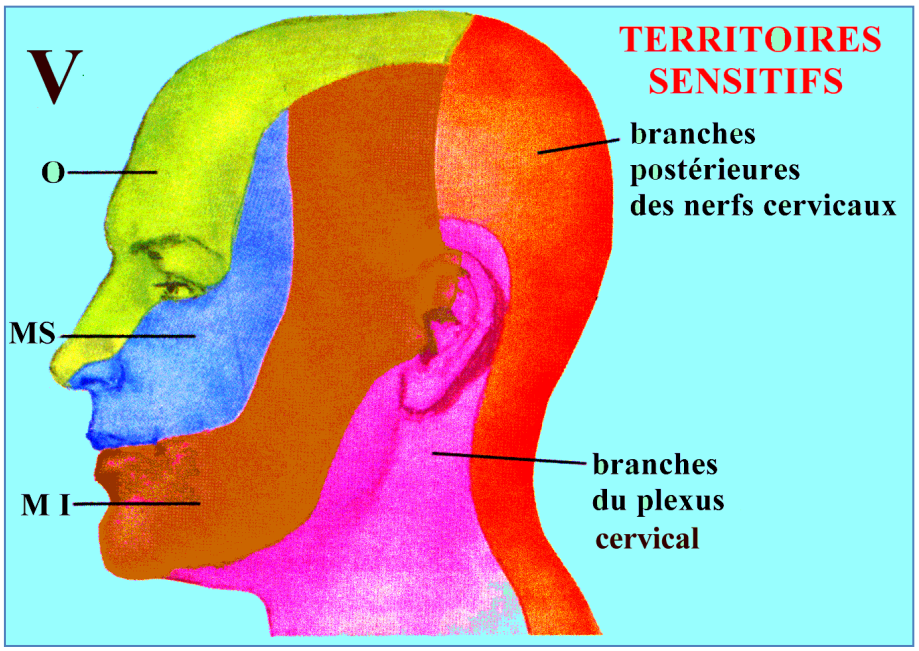

SYNTHESE TOPOGRAPHIQUE

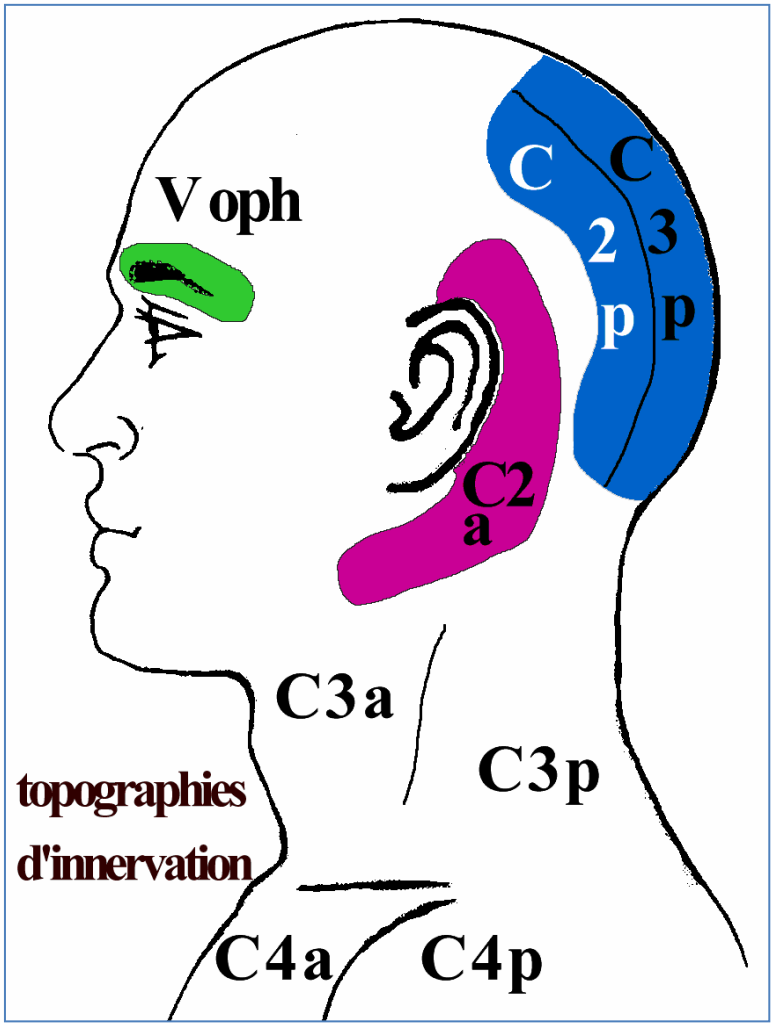

REPERES PALPATOIRES

Sans connaître l'anatomie palpatoire, il est impossible de réaliser les tests de mobilité et les corrections.

Les principaux repères à connaître sont

- **mastoïde**
- **transverse de l'atlas**
- **angle inférieur de la mâchoire**

Leur position respective lors de mouvements passifs de la tête et du cou permet le diagnostic de dysfonction occiput-atlas (C0-C1).

- **articulaire postérieure de C2**
- **épineuse de C2**

Leur palpation dynamique permet de diagnostic de dysfonction C2-C3.

- **ligne courbe occipitale inférieure**
- **muscles sous-occipitaux**

La recherche de zones de contracture de ces muscles complète le diagnostic palpatoire.

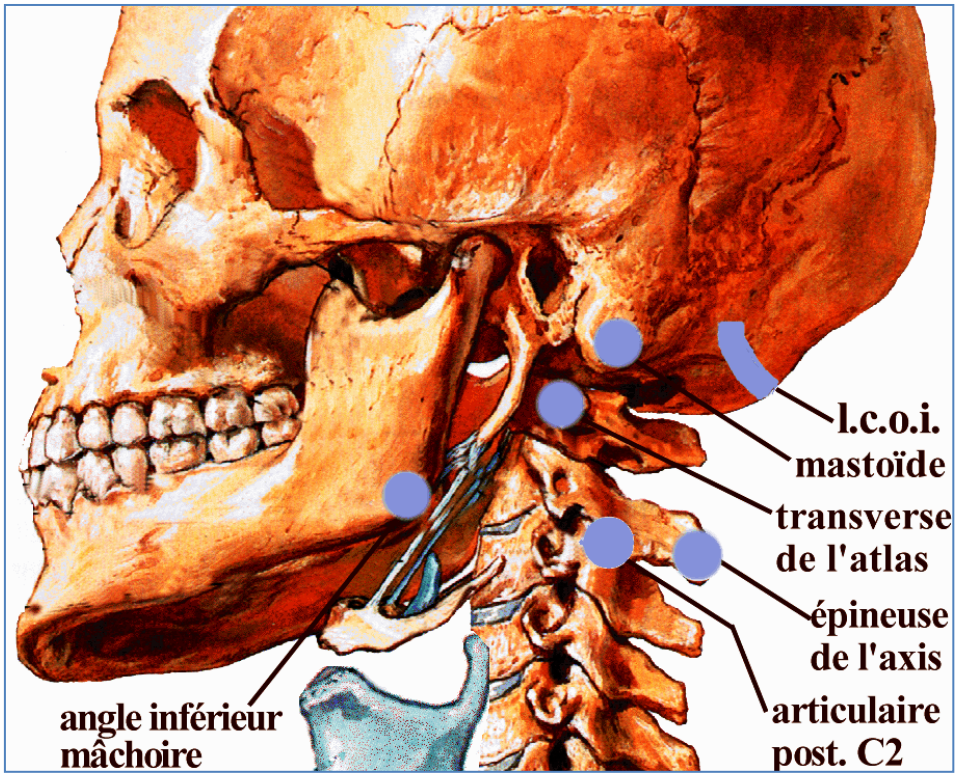

PHYSIOLOGIE ARTICULAIRE de la CHARNIERE SOUS-OCCIPITALE

C0-C1 est une articulation équivalente à une énarthrose à 3 degrés de liberté. Deux degré de liberté sont prédominants : elle fonctionne essentiellement en **flexion-extension** et en **inclinaison latérale**. L'amplitude de la rotation est, pour sa part, très faible en raison de la forme des glènes de l'atlas, qui remontent en avant. Lorsque l'articulation est libre, les mouvements de F/E sont harmonieux. Par contre, en cas de dysfonction, il y aura de manière unilatérale une restriction de mobilité:

- soit avec restriction de la flexion C0-C1: on parlera d'**occiput antérieur**,
- soit avec restriction de l'extension C0-C1: on parlera d'**occiput postérieur**.

C1-C2 , pour sa part, fonctionne essentiellement en **rotation** (45° de chaque côté). L'amplitude de l'inclinaison latérale y est nulle.
L'ensemble de ces deux étages constitue une unité bio-mécanique indissociable: la charnière sous-occipitale.
Celle-ci se comporte comme une sorte de cardan très élaboré permettant de rattraper, de compenser par son fonctionnement **en second degré** les imperfections naturelles du rachis cervical moyen et inférieur, dont la physiologie est beaucoup plus simple (premier degré) et qui ne permet que des mouvements univoques associant de manière obligatoire une rotation et une inclinaison latérale du même côté.

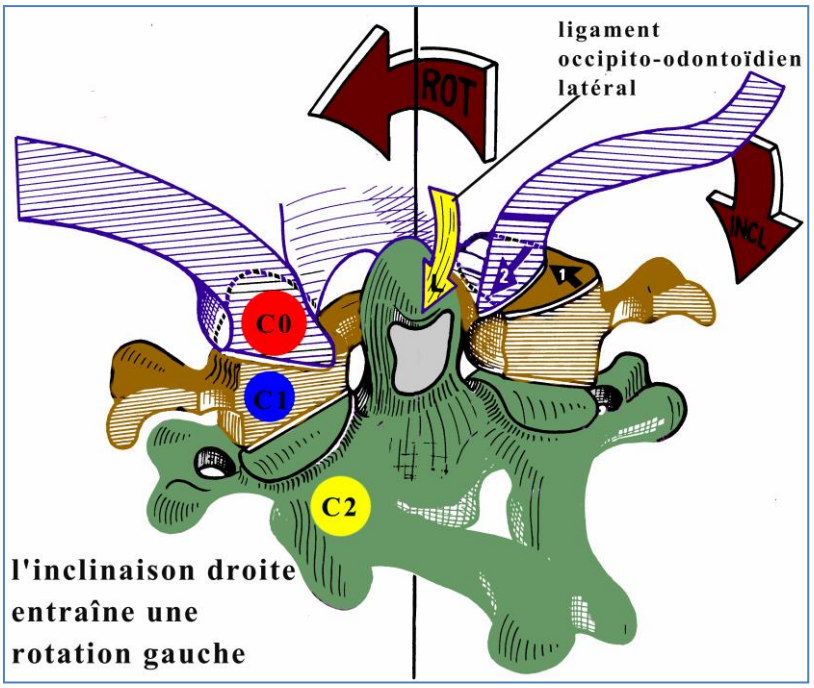

L'articulation C0-C1 fonctionne en second degré, c'est-à-dire qu'une rotation C0-C1 détermine obligatoirement une inclinaison latérale du côté opposé à celle-ci, et ce en raison:

- de la présence du ligament occipito-odontoïdien latéral (ligament alaire), dont les insertions obligent, en cas de rotation de C0, un mouvement d'inclinaison latérale du côté opposé.

LES MUSCLES SOUS-OCCIPITAUX

Au nombre de 4 de chaque côté, ils unissent l'occiput à C1 et C2.

- **grand droit postérieur de la tête:**

de l'épineuse de C2 au tiers moyen de la ligne courbe inférieure de C0.

- **petit droit postérieur de la tête:**

du tubercule postérieur de C1 au tiers interne de la ligne courbe inférieure de C0.

- **grand oblique:**

de l'épineuse de C2 à la transverse de l'atlas.

- **petit oblique:**

de la transverse de l'atlas au tiers externe de la ligne courbe de C0.

Physiologiquement, ce sont des muscles verniers qui permettent le jeu des contre-rotations. Ce sont des muscles dont le jeu permet au rachis cervical les mouvements de rotation pure ou d'inclinaison latérale pure. En effet, pour réaliser une rotation pure du cou, ou une inclinaison latérale pure du cou, il y a intervention obligatoire du rachis cervical supérieur:

- soit sous la forme d'une petite contre-rotation,
  - rôle dévolu essentiellement à l'articulation atlas-axis,

-soit sous la forme d'une contre-inclinaison latérale,
  - rôle essentiellemet dévolu à l'articulation occiput-atlas.

Ainsi, le cardan C0-C1-C2 joue un rôle essentiel pour la compensation des autres troubles statiques vertébraux (ex.: scoliose) pour satisfaire des impératifs neurologiques comme l'horizontalité de la tête, fondamental pour la vision, l'équilibre, etc...

En pathologie, ils **pérennisent les dysfonctions inter-vertébrales** en déterminant des spasmes ou des contractures qui participent et se surajoutent à la douleur articulaire.

En particulier, on peut retenir le rôle très important du **grand oblique**, dont le spasme unilatéral va fixer la rotation de C1 par rapport à C2, ce qui définit la lésion d'**atlas postérieur**. Une telle dysfonction détermine une irritation (de la branche postérieure) de la racine C2...

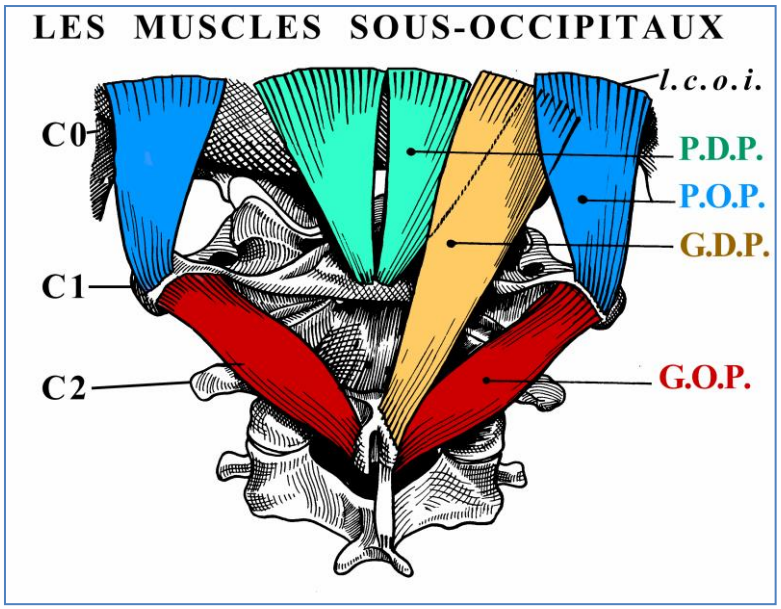
LES MUSCLES SOUS-OCCIPITAUX
l.c.o.i.
C0
P.D.P.
P.O.P.
G.D.P.
C1
C2
G.O.P.

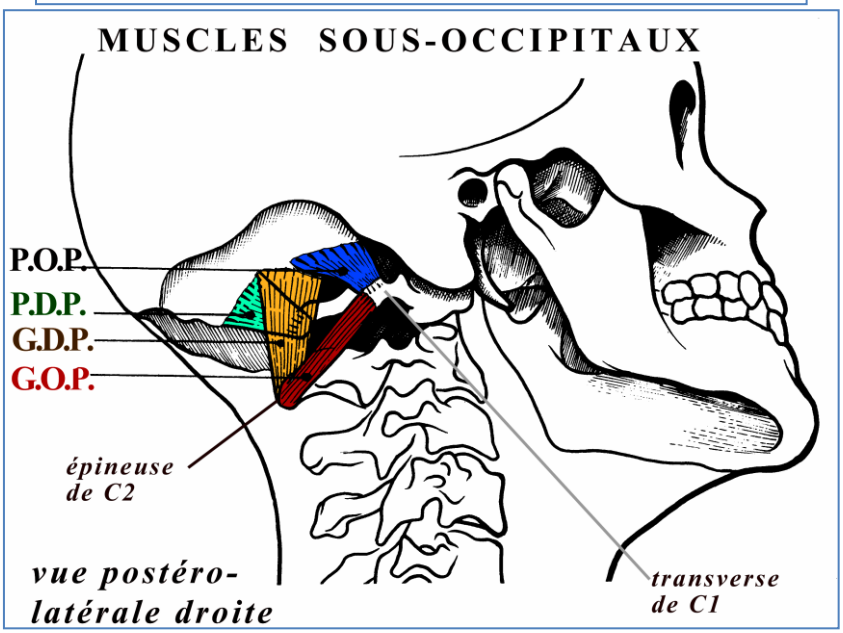
MUSCLES SOUS-OCCIPITAUX
P.O.P.
P.D.P.
G.D.P.
G.O.P.
épineuse
de C2
vue postéro-
latérale droite
transverse
de C1

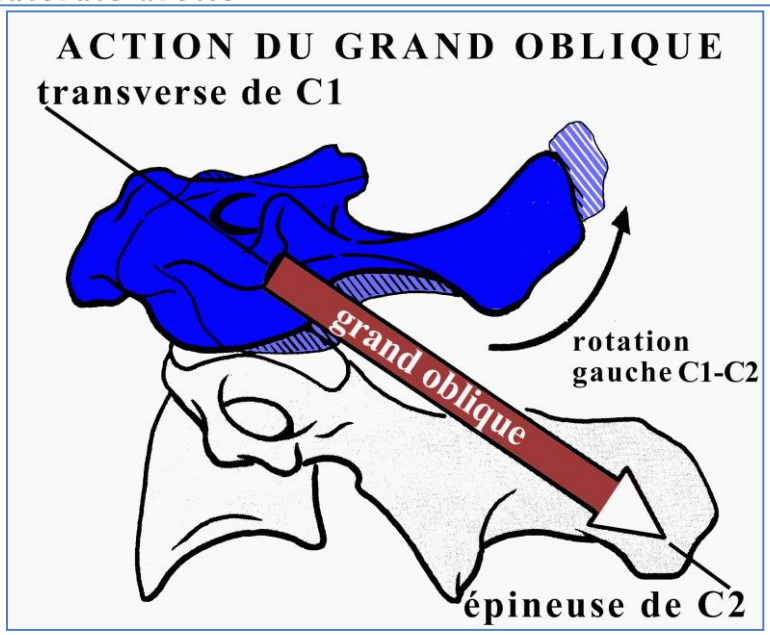
ACTION DU GRAND OBLIQUE
transverse de C1
grand oblique
rotation
gauche C1-C2
épineuse de C2

TESTS DE MOBILITE SPECIFIQUES ET DIAGNOSTIC DES DYSFONCTIONS

Ils constituent le fondement du diagnostic spécifique de la dysfonction somatique. Plusieurs techniques sont possibles: elle permettent de déterminer exactement:

- **le niveau** inter-vertébral en restriction de mobilité

- ainsi que le ou **les mouvements limités**.

L'ensemble de ces paramètres permet de définir spécifiquement la dysfonction et de choisir ainsi la technique de correction adaptée. La démarche ostéopathique est toujours basée sur l'adéquation la meilleure possible entre la dysfonction et la correction.

La technique des tests combinés est fiable et rapide. Elle permet de retrouver l'une des lésions suivantes:

- occiput **antérieur**
- occiput **postérieur**
- atlas **postérieur D ou G.**
- **convergence C2-C3**
- **divergence C2-C3**

En demi-flexion, on cherche à mettre en évidence un blocage de l'occiput en extension, c'est-à-dire un occiput antérieur, ou une lésion cervicale de convergence. La lésion est **du côté opposé à l'inclinaison latérale limitée**.

En demi-extension, on cherche à mettre en évidence un blocage de l'occiput en flexion, c'est-à-dire un occiput postérieur, ou une lésion cervicale de divergence. La lésion est **du côté de la l'inclinaison latérale limitée**.

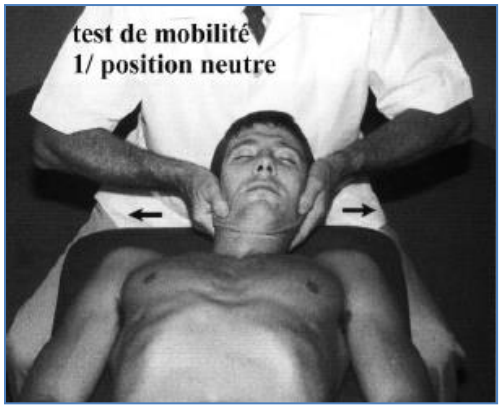

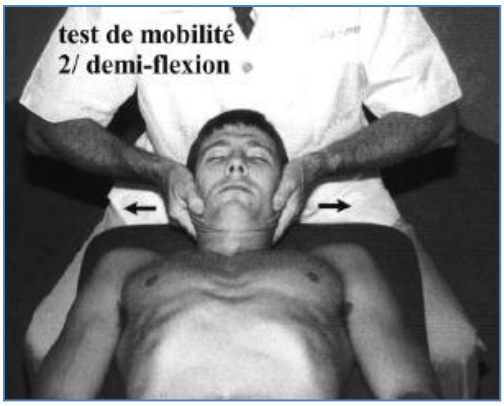

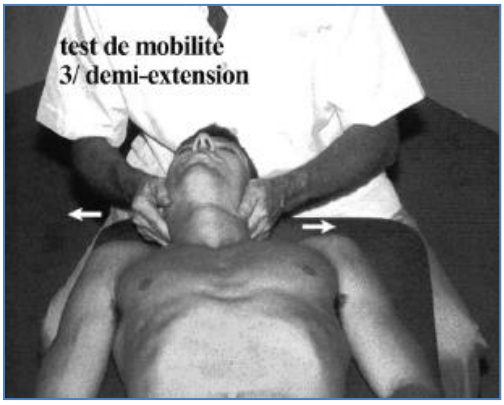

TESTS DE MOBILITE SPECIFIQUES C0-C1

Contact bilatéral avec 3 doigts sur

- angle inférieur de la mâchoire (2) C0
- transverse de l'atlas (3) C1
- pointe de la mastoïde (4) C0

On teste d'abord la mobilité en inclinaison latérale (translation) **en position neutre** des deux côtés. Si la mobilité est bonne, l'inclinaison latérale s'accompagne d'une accentuation du contact entre transverse de l'atlas et le 3. Dans le cas contraire, il y a restriction de mobilité. On note le côté de l'inclinaison latérale limitée. On pratique ensuite ce même test en **demi-flexion** (sollicite la postériorisation de l'occiput) :

- si la restriction de l'inclinaison latérale augmente, c'est un **occiput antérieur du côté opposé à l'inclinaison latérale limité**
- si elle se normalise, on va pratiquer le test en **demi-extension** (sollicite l'antériorisation de l'occiput)
- en cas d'accentuation de la restriction en extension, il s'agit d'un **occiput postérieur homo-latéral.**

Vérification :

On va étudier **la déviation du nez** lors des mouvements actifs de flexion C0-C1 et d'extension C0-C1.

Suspicion d'occiput antérieur (droit) : la lésion **va s'accentuer en flexion :** le nez

est dévié **du côté opposé (gauche) à la lésion.** Il reste **dans l'axe en extension.**

Suspicion d'occiput postérieur (droit) : la lésion **va s'accentuer en extension :** le nez est dévié **du côté de la lésion (droit). Il reste dans l'axe en flexion.**

TESTS DE MOBILITE SPECIFIQUES C1-C2

Contact bilatéral immédiatement sous-occipital avec les deux arcs postérieurs de l'atlas tout le long du bord radial des index. Les mains soutiennent l'occiput.
On va conduire une rotation passive maximale successivement dans les deux directions.
Lors de la rotation gauche, on se concentre sur la partie droite: les articulaires postérieures droites vont diverger l'une après l'autre et en fin de mouvement…

Mobilité normale C0-C1 : tout le long de la rotation(gauche), on ne perçoit pas ou peu le contact entre l'arc postérieur (droit) de l'atlas et l'index, ce n'est que dans les tout derniers degrés en fin de rotation qu'on le perçoit (la rotation gauche maximale antériorise l'occiput droit).

En cas de dysfonction C1-C2 (atlas postérieur droit), on va percevoir lors de la rotation gauche:

- un **contact précoce** entre l'arc postérieur de l'atlas et l'index
- ainsi qu'une **limitation de l'amplitude** la rotation gauche

Vérification : la fiabilité de ce test dépend bien sur les articulations cervicales sous-jacentes, dont la mobilité devra être vérifiée.

TRAITEMENT GENERAL OSTEOPATHIQUE

Mises au point par **Littlejohn**, ces techniques permettent de traiter les anomalies tensionnelles qui touchent les tissus mous péri-articulaires, en particulier les contractures musculaires, ainsi que les tensions caspulo-ligamentaires. Ces anomalies tensionnelles participent à la dysfonction articulaire et donc à la douleur.

Dans le cas présent, les muscles à traiter sont essentiellement le **sous-occipitaux**:

- **inhibition postérieure** en décubitus dorsal,

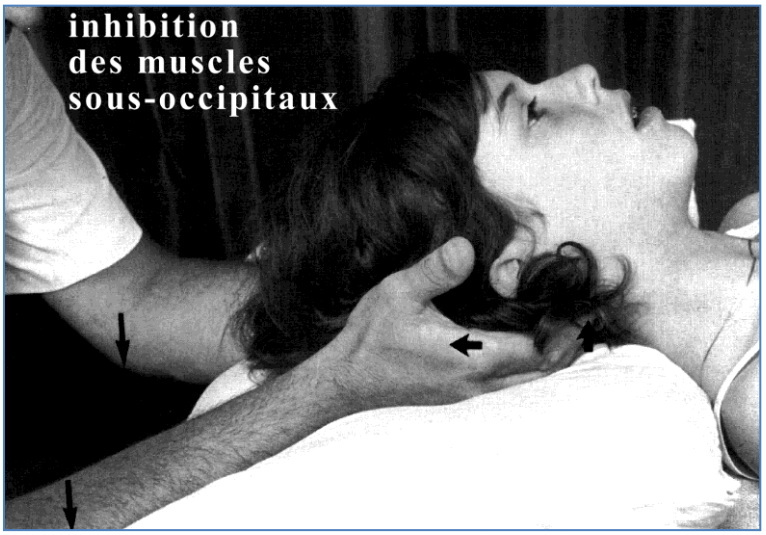
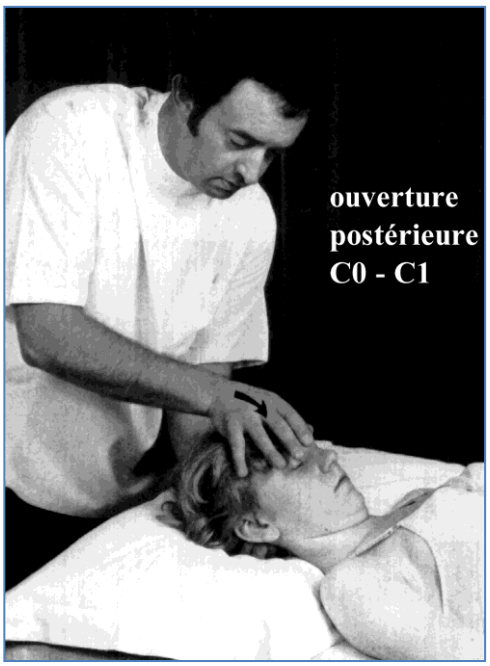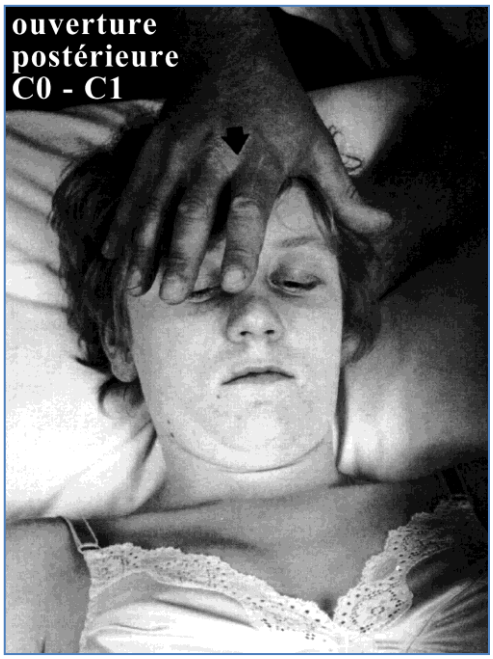
- **rocking** sous-occipital symétrique, action bilatérale d'ouverture postérieure C0-C1,
- **rocking** sous-occipital **asymétrique**, action unilatérale d'ouverture C0-C1.